عطیه پورصدوقیان یارن- دانشجوی کارشناسی ارشد زیست شناسی سلولی و مولکولی دانشگاه آزاد اسلامی واحد علوم دارویی
طاهره ناجی- استادیار و مدیر گروه زیست شناسی سلولی و مولکولی دانشگاه آزاد اسلامی واحد علوم دارویی

ایمونو هیستوشیمی

کاربرد ایمونوپراکسیداز و تکنیک های هیبریدوما از مهم ترین پیشرفت های تکنیکی در پاتولوژی تشریحی به شمار می روند.
این تحولات زمانی رخ داد که روش های درمانی پیچیده سرطان در حال تشخیص دقیق تر مرفولوژیگ را قبل از انتخاب روش های درمانی مناسب اجباری می نماید.
امروزه تشخیص تومور اندیفرانسیه دیگر پاسخگو نیست وپاتولوژیست باید با بکارگیری روش های جدید، تشخیص خود را محدود تر و اختصاصی تر کند.
با این که از تکنیک ایمونوهیستوشیمی به حق به عنوان شاخص جادویی نام برده می شود باید به خاطر داشت که همانند سایر روش ها این روش هم دارای معضلات اجرایی و تفسیری است.
به خصوص مسائلی که مربوط به پردازش اولیه نمونه است، مثل نوع و زمان فیکساسیون. در این مقاله به صورت خلاصه تکنیک های شایع و رایج ایمونوهیستوشیمی بررسی خواهد شد.

تکنیک ایمونوآنزیمی (Immunoenzyme Technique)

اساس این تکنیک بر پایه اتصال یک آنزیم به یک آنتی بادی اختصاصی استوار است. فعالیت آنزیم باعث ایجاد تغییر رنگ قابل رویت در محل کمپلکس آنتی بادی و آنزیم و آنتی ژن در بافت می شود. سر دسته این آنزیم ها Horseradish peroxidase است. از سایر آنزیم ها می توان از Alkaline phosphatase نام برد.

رنگ آمیزی ایمونوآنزیمی مستقیم (Direct Immunoenzyme Staining)

در ایـــن روش از یک آنتی بـــادی کانژوگه با آنزیم جهت ترکیب با آنتی ژن بافتی مورد نظر اســـتفاده می شودســـپس برش بافتی با سوبســـترای مناسب همانند پراکسید هیدروژن و یـــک کروموژن مثـــل Diamino benzidine (DAB) انکوبه می شـــود تـــا رنگ قهـــوه ای به وجود آیـــد که با میکروسکوپ نوری قابل رویت است. این تکنیک ساده بوده ولی حساســـیت آن کم است و به همین جهت برای استفاده روزانه مناسب نیست. (تصویر ۱)

روش پلی (Bridge Technique)

در این روش حساسیت افزایش می یابد و یک آنتی بادی کانژوگه با آنزیم را می توان برای آنتی بادی های اولیه مختلف به کاربرد و دیگر لازم نیست تمام آنتی بادی های اولیه را با آنزیم کانژوگه کرد.

رنگ آمیزی ایمونوآنزیمی غیرمستقیم (Indirect Immunoenzyme Staining)

در این روش ابتدا برش بافتی را با آنتی بادی اولیه مورد نظر انکوبه می کنیم، سپس برش بافتی را شستشو داده و با آنتی بادی ثانویه کانژوگه با آنزیم که برای ایمونوگلبولین گونه ای که منشا تهیه آنتی بادی اولیه است انکوبه می کنیم. مزیت این روش این است که می توان از یک آنتی بادی کانژوگه برای آنتی بادی های اولیه زیادی استفاده کرد. (تصویر ۱)

تکنیک آنزیم ضد آنزیم (Enzyme-Antienzyme Technique)

در این روش آنتی بادی با آنزیم کانژوگه نمی شود بلکه از آنتی بادی علیه آنزیم استفاده می شود تا پلی بین آنتی بادی اولیه و آنزیم بسازد. به این طریق دیگر به کانژوگه کردن آنتی بادی با آنزیم نیازی نیست. فرایندی که علاوه بر اینکه از نقطه نظر تکنیکی مشکل است در عین حال تمایل اتصال آنتی بادی به آنتی ژن را کاهش

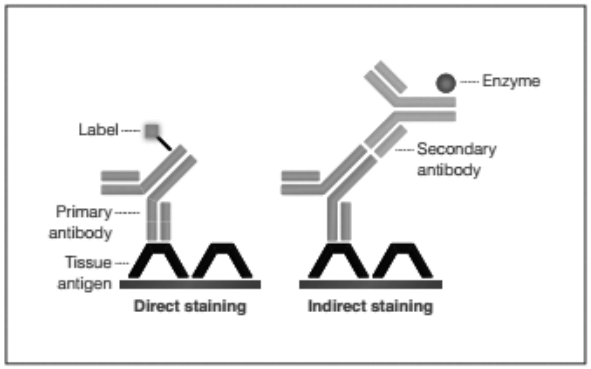

تصویر ۱) رنگ آمیزی ایمونو آنزیمی مستقیم و غیرمستقیم

می دهد. این تکنیک برای اولین بار توسط استرنبرگر (Sternberger) و همکارانش در سال ۱۹۷۰ معرفی شد.

تکنیک آویدین-بیوتین (Avidin-Biotin Technique)

بیوتین یک ویتامین با وزن مولکولی پایین را می توان با پیوندهای کووالانت به آنتی بادی اولیه متصل کرد و یک کانژوگه بیوتین-آنتی بادی ایجاد کرد که وقتی به برش بافتی اضافه می شود به آنتی ژن مورد نظر متصل می شود. آویدین گلیکوپروتئین سفید مرغ، ٤ محل اتصال برای بیوتین دارد. بنابراین آویدین را می توان به عنوان پلی برای رنگ آمیزی ایمونوآنزیمی چند لایه به کار برد. سیستم آویدین-بیوتین توسط Hsu و همکارانش تحول یافت و به صورت Avidin-Biotin-peroxidase Complex به اختصار ABC در آمد. در این روش از کمپلکس آویدین با مولکول پراکسیدازی که متصل به بیوتین است استفاده می شود. در این روش آنتی بادی اولیه به آنتی بادی ثانویه که با بیوتین کانژوگه شده متصل می شود. (تصویر ۲)

کروموژن ها (Chromogens)

کروموژن های گوناگونی برای سیستم های آنزیمی مختلف وجود دارد. DAB رایج ترین کروموژنی است که امروزه استفاده می شود. رنگ قهوه ای واکنش به سهولت قابل رویت بوده . مقاومت آن نسبت به الکل، آن را برای طیف وسیعی از رنگ آمیزی های Counterstain و چسب ها مناسب می سازد.

روش های تشدید واکنش (Enhancement methods)

یون های فلزات یا ترکیبات آلی را میتوان به منظور تشدید رنگ محصولات کروموژن به کار برد. غوطه ور کردن برش های رنگ شده در محلول کروموژن به کاربرد. غوطه ور کردن برش های رنگ شده در محلول ۰/۵ درصد سولفات مس، شدت رنگ را افزایش داده و رنگ واکنش نیز بسته به اینکه از چه محلولی استفاده شده باشد تغییر می کند. ولی اغلب آزمایشگاه ها از این روش ها استفاده نکرده و رنگ قهوه ای-طلایی DAB را ترجیح می دهند، چون حتی وقتی شدت رنگ بسیار کم است می توان آن را تشخیص داد.

تشدید رنگ آمیزی توسط ایمیدازول (Imidazole Enhancement)

ایمیدازول سرعت اکسیداسیون DAB را در pH خنثی چندین برابرکرده و علاوه بر آن فعالیت پراکسیدازی کاذب هموگلوبین را مهار می کند. افزودن ۰/۰۱ مول ایمیدازول به مخلوط DAB-peroxidase باعث تشدید رنگ آمیزی گیرنده استروژن و برخی دیگر از آنتی ژن ها می شود.

تشدید رنگ آمیزی با استفاده مکرر از آنتی بادی اولیه (Enhancement by repeated application of reagents)

این روش زمانی که میزان آنتی ژن کم است، مورد استفاده قرار می گیرد.بدین صورت که ابتدا آنتی بادی اولیه را ریخته و ۱تا ۲ ساعت در دمای اتاق انکوبه می کنیم. سپس با PBS شسته و آنگاه آنتی بادی اولیه را می ریزیم و یک شب در دمای ٤ درجه سانتی گراد انکوبه می کنیم.

فیکساسیون (Fixation)

نحوه و نوع فیکساسیون بافت، در کیفیت ایمونو هیستوشیمی نقش کلیدی دارد. متداول ترین فیکساتیوی که در آزمایشگاه های تشخیصی به کار می رود فرمالین است. میزان بقای آنتی ژن بطور معکوس با مدت زمان فیکساسیون در فرمالین نسبت دارد. بر اساس مطالعات انجام شده میزان برخی از آنتی ژن ها پس از سه روز فیکساسیون کاهش نشان داده اغلب آنها پس از هفت روز بودن در مجاورت فرمالین کاهش قابل ملاحظه نشان می دهند. بنابراین بافت هایی که چندین روز در فرمالین مانده اند برای انجام رنگ آمیزی های ایمونوهیستوشیمی مناسب نیست.

نمک فلزات مانند روی رسوب دهنده های قوی پروتئین بوده و ایجاد کمپلکس های غیرمحلول با پلی پپتید ها می کنند، لذا استفاده از فرمالین روی Zinc Formation به عنوان فیکساتیو می تواند شدت رنگ آمیزی را افزایش دهد.

فیکساسیون با ماکروویو (Microwave Fixation)

جایگزینی فیکساسیون فرمالین با Microwave نه تنها باعث سرعت بخشیدن و تمیز بودن کار می شود بلکه از نظر حفظ آنتی ژن های سلولی نیز به فرمالین ارجحیت دارد. نمونه در فرمالین به آزمایشگاه آورده می شود و به محض ورود،بررسی شده و برش هایی با ضخامت mm^2 تهیه و به تعداد ٤٠ برش در حرارت ٦٢ درجه در داخل سالین نرمال در معرض Microwave قرار داده می شود. پس از آن در Tissue Processor طی چند مرحله از الکل مطلق(٧٥ دقیقه) کلروفرم یا گزیلل (٥٠ دقیقه) می گذرد. به استثنای سایتوکراتین و دسمین، بافت هایی که این روش تهیه می شوند نیاز به استفاده از آنزیم های پروتئولیتیک برای افزایش شدت رنگ آمیزی ندارند.

بلوک های پلاستیکی(Plastic embedding)

تهیه بلوک های پلاستیکی به جای بلوک پارافینی، با توجه به طول کوتاه فیکساسیون و حرارت پائین(٤درجه) برای تهیه بلوک، نه تنها باعث ایجاد برش های H&E بهتری می شودبلکه باعث حفظ آنتی ژن های بافتی نیز می شود.

محلول های دکلسیفیکاسیون (Decalcifying solutions)

محلول ٥ درصد اسید نیتریک که برای دکلسیفیکاسیون به کار می رود باعث کاهش واکنش های ایمونوهیستوشیمی شده و در این گونه موارد استفاده از آنزیم های پروتئولیتیک کمک کننده است. توصیه می شود برای دکلسیفیکاسیون به جای اسید نتیریک از اسیدتری کلرواستیک استفاده شود.

پردازش بافت (Tissue processing)

حرارت بالای ٦٠درجهٔ سانتیگراد می تواند باعث دناتوراسیون آنتی ژن ها شود و علاوه بر آن مورفولوژی سلولی بخصوص جزئیات هسته از میان می رود. بهتر است پارافین را در دمای کمتر از ٦٠ درجهٔ سانتیگراد به کار برد. به این منظور اگر لازم باشد می توان از پارافین های با نقطه ذوب پائین استفاده کرد. علاوه بر آن برای خشک کردن برش ها هم بهتر است به جای دمای ٥٨ درجهٔ سانتیگراد از دمای ٣٧ درجهٔ سانتیگراد استفاده شود.

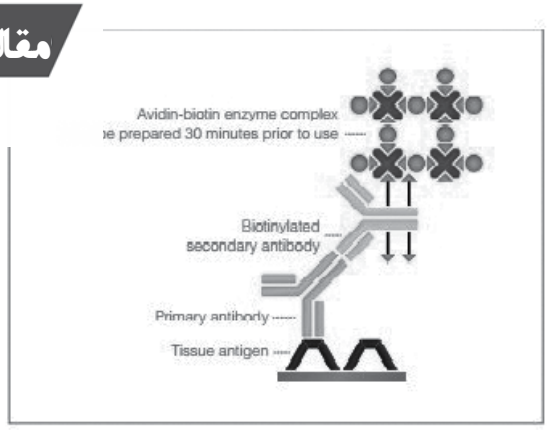

تصویر۲) کمپلکس ABC

روش رنگ آمیزی (Staining Procedure)

لازم به یادآوری است که هر مرحله در طی فرایند رنگ آمیزی ممکن است دچار خطا شود. مثلاً عدم مهار فعالیت پراکسیداز داخلی به ایجاد نتیجه مثبت کاذب منجر می شود. برای اکثر آنتی بادی ها زمان انکوباسیون در حرارت اتاق ٣٠-٢٠ دقیقه است. اگر حرارت را به ٣٧ درجهٔ سانتیگراد افزایش دهیم می توانیم زمان انکوباسیون را کوتاه کنیم. ولی ممکن است نتایج مثبت و یا منفی کاذب به دست آوریم و از طرفی ممکن است زمینه هم رنگ شود. انکوباسیون در ٤ درجه سانتیگراد در طی شب می تواند بهترین روش باشد. به خصوص که در این صورت کمترین غلظت آنتی بادی هم مورد نیاز است، ولی در عمل، انکوباسیون در حرارت اتاق در طی شب در عملی ترین روش است. در هیچ زمانی برش ها نباید خشک شوند چون در این صورت نتیجه منفی کاذب خواهیم داشت. تمامی انکوباسیون ها باید در اتاقک مرطوب انجام شود.

روش آویدین-بیوتین برای برش های پارافینی
(Avidin-Biotin Peroxidase Technique For Paraffin Sections)

- برش ها را دپارافینه می کنیم.
- پراکسیداز داخلی را با محلول ٠/٥ درصد پراکسیداز داخلی را با محلول ٠/٥ درصد H_2O_2 در متانول به مدت ٣٠دقیقه مهار می کنیم.

❖ بافت را خشک کرده و توسط قلم PAP دور برش را با دایره کشیده به سرعت در محلول مهار کننده پراکسیداز وارد می کنیم و دوبار در PBS با pH ۷/٤ به مدت ۵ دقیقه شستشو می دهیم.

❖ با سرم اسب (NHS) ۳ درصد به مدت ۳۰دقیقه بافت را انکوبه می کنیم.

❖ اضافی NHS را گرفته در طی شب در حرارت اتاق با آنتی بادی اولیه که بطور متناسب با NHS ۳ درصد رقیق شده است، انکوبه می کنیم.

❖ دوبار شستشو با PBS همانند مرحله ۳ انجام می شود.

❖ با آنتی بادی ثانویه که به نسبت ۱ به ۵۰۰ با NHS رقیق شده باشد به مدت ۳۰ دقیقه در حرارت اتاق انکوبه می کنیم.

❖ دوبار شستشو با PBS همانند مرحله ۳ انجام می شود.

❖ با استرپتو آویدین کانژوگه با پراکسیداز که باNHS که به نسبت ۱ به ۱۵۰۰ به مدت ٦۰ دقیقه در حرارت اتاق انکوبه می کنیم.

❖ دوبار شستشو با PBS همانند مرحله ۳ انجام می شود.

❖ محلول سوبسترای پراکسیداز را اضافه می کنیم. واکنش را به صورت ماکروسکوپی و میکروسکوپی حدود ۱۰ الی ۲۰ دقیقه کنترل می کنیم.

❖ یک بار با PBS pH ۷/٤ می شوییم.

❖ با هماتو کسیلین مایر رنگ می کنیم.

❖ آبگیری و شفاف کرده و می چسبانیم.

بافت فاقد آن آنتی ژن باشد یا اینکه به جای استفاده از آنتی بادی اولیه میتوان از یک سرم غیر ایمیون و یا یک آنتی بادی غیر مرتبط استفاده کرد.

رنگ آمیزی برش های بافتی که قبلا رنگ شده اند
(Immunostaining Of Previously Stained Sections)

ابتدا لامل را برداشته و به طور مختصر با اسید الکل رنگبری می کنیم و سپس طبق دستور عمل رنگ آمیزی معمول رنگ می کنیم. مطالعات نشان می دهد که برای اکثر آنتی ژن ها میتوان از اسلایدهای قبلا رنگ شده استفاده کرد.

کنترل ها (Controls)

در هر بار رنگ آمیزی باید از کنترل استفاده کرد. کنترل های مثبت از بافت های طبیعی به دلیل اینکه حاوی مقادیر زیاد آنتی ژن است زیاد مناسب نیست بلکه بهتر است از بافت های تومورال به این منظور استفاده شود. از کنترل های مثبت داخلی هم میتوان استفاده کرد. (مثلا رگ های یک تومور برای Desmin و یا فاکتور هشت). کنترل منفی می تواند

آنتی بادی ها (Anti Bodies)

کیفیت آنتی بادی های مصرفی مستقیما بر روی کیفیت رنگ آمیزی تاثیر دارد. آنتی بادی های مونوکلونال وسعت تازه ای به ایمونوهیستوشیمی داده اند. تهیه آن ها آسان بوده و بسیار اختصاصی هستند و تغییرات کمی در تولیدات مختلف آن ها وجود دارد، ولی واکنش آنها علیه یک اپی توپ است نه کل آنتی ژن لذا از حساسیت کمتری نسبت به آنتی بادی های پلی کلونال برخوردار هستند.

هضم پروتئولیتیک آنزیمی
(Proteolytic Enzyme Digestion)

استفاده از فرمالین به عنوان فیکساتیو باعث اتصال متقاطع مولکول های آنتی ژن و در نتیجه پنهان شدن محل های

آنتی ژنیک می شود. استفاده از آنزیم های پروتئولیتیک باعث شکستن اتصالات متقاطع شده و لذا خواص آنتی ژنیک آن ها را پایدار می سازد. تریپسین و پپسین گاوی آنزیم هایی هستند که به طور شایع استفاده می شوند.

تفسیر طرح رنگ آمیزی

(Interpretation Of Staining Patterns Of Staining)

تفسیر نتایج رنگ آمیزی به مهارت و تجزیه نیاز داشته و شخص نه تنها باید با خصوصیات واکنش مثبت حقیقی آشنا باشد بلکه باید به احتمال تغییرات ناشی از ماهیت بافت و نوع آنتی بادی مصرفی نیز آگاهی داشته باشد. اشتباه در تفسیر، ناشی از اشکالات تکنیکی و یا خطا در نحوه خواندن نتایج است. واکنش مثبت واقعی نه تنها سلول ها به رنگ قهوه ای در می آورد. بلکه مهم تر این این است که کیفیت واکنش مثبت واقعی در نحوه هتروژن بودن انتشار آن در یک سلول و میان سلول ها است.

واکنش های مثبت و منفی کاذب

(False–Positive, False Negative Staining)

سلول های در حال میتوز و بافت های نکروتیک به طور غیر اختصاصی آنتی بادی را جذب کرده و باعث ایجاد رنگ زمینه ای می شود. مشکل دیگر جذب پاسیو یا فاگوسیتوز آنتی ژن ها توسط هیستوسیت ها و یا سایر سلول ها است که با وجود اینکه در واقع فاقد آنتی ژن مورد نظر هستند واکنش مثبت نشان می دهند. کناره های آزاد برش بافتی هم گاهی واکنش های غیر اختصاصی مثبت نشان می دهند. گاهی اوقات با وجود اینکه آنتی ژن در بافت وجود دارد ولی واکنش کاملا منفی است که این پدیده ناشی از عدم نفوذ آنتی بادی به ساختمان های توپر مثل لایه شاخی اپیدرم، اجسام Russel و یا کلوئید تیروئید داخل فولیکول ها است.از سایر علل منفی کاذب می توان تیتر نا مناسب آنتی بادی، غلظت کم آنتی ژن در بافت و یا پنهان شدن آنتی ژن و یا زمان انکوباسیون نامناسب و دمای نامناسب نام برد.

نتیجه(Conclusion)

ایمونو هیستوشیمی نقش موثری در تشخیص و طبقه بندی تومورها یافته است ولی باید در نظر داشت که ایمونو هیستوشیمی فقط می تواند به همراه سایر فاکتورها در تشخیص کمک کند و نمی تواند بعنوان وسیله ای جادویی از آن استفاده کرد و نیز هرگز نمی تواند جایگزین تجربه و ارتباط بالینی و پاتولوژی باشد. تفسیر این رنگ آمیزی هنوز نیازمند شناسایی مرفولوژی سلول ها بوده و نمی تواند جایگزین تجربه پاتولوژیست شود.

منابع:

1- David J. Dabbs. (۲۰۱۳). "Diagnostic Immunohistochemistry" (٤th ed.).Philadelphia. Elsevier Press.

2- Kenneth Petersen.(۲۰۱۳). "Immunohistochemical Staining Methods Education Guide".(٦th ed.).Denmark. Dako Company

3- Rong Shi.SH, Shi.Y, Taylor.R. (۲۰۱۱). "Antigen Retrieval Immunohistochemistry: Review and Future Prospects in Research and Diagnosis over Two Decades". Histochemistry & Cytochemistry .۵۹(۱) ۱۳–۳۲

4- Teulon J, Delcuze Y, et al. (۲۰۱۱). "Single and multiple bonds in (strept) avidin–biotin interactions". Molecular recognition. ٢٤: ٤٩٠–٥٠٢.

5- Klopfleisch. R.,. von Deetzen. M, et al.(۲۰۱۲). "Weigners Fixative–An Alternative to Formalin Fixation for Histology With Improved Preservation of Nucleic Acids". Veterinary Pathology. ۵۰(۱) ۱۹۱–۱۹۹.

6- Bond.A, Kinnamon.C . (۲۰۱۳). "Microwave processing of gustatory tissues for immunohistochemistry". Neuroscience Methods.۲۱۵(۱) ۱۳۲–۱۳۸.

7- Torlakovic. E, et al .(۲۰۱۵). "Standardization of Positive Controls in Diagnostic Immunohistochemistry". Appl Immunohistochem Mol Morpho .۲۳:۱–۱۸.